



+ De la purification à l'implantation

Une partie intégrante des solutions
Advanced Healing

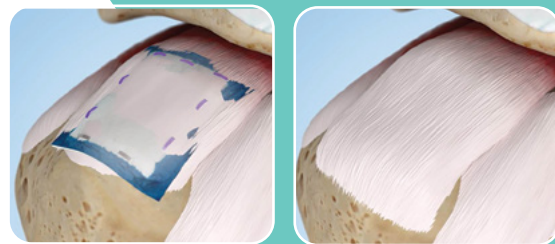
Smith+Nephew



REGENETEN 
Implant bioinductif

Stimule la réponse naturelle de cicatrisation de l'organisme¹⁻⁵

L'implant bioinductif REGENETEN[®] est placé sur la surface bursale de la coiffe des rotateurs, créant un environnement de cicatrisation biomécanique qui favorise la croissance d'un nouveau tendon. L'implant est totalement résorbé dans les 6 mois*, induisant en moyenne la formation de 2 mm de tissu de type tendineux.^{1-2,6}



L'implant bioinductif REGENETEN n'est **ni un patch ni un greffon**.

Caractéristiques qui induisent la génération de tissu natif.⁷

Alignement/orientation des fibres⁷

Pendant le traitement, le matériau est reconstitué, avec comme résultat une orientation alignée des fibres.

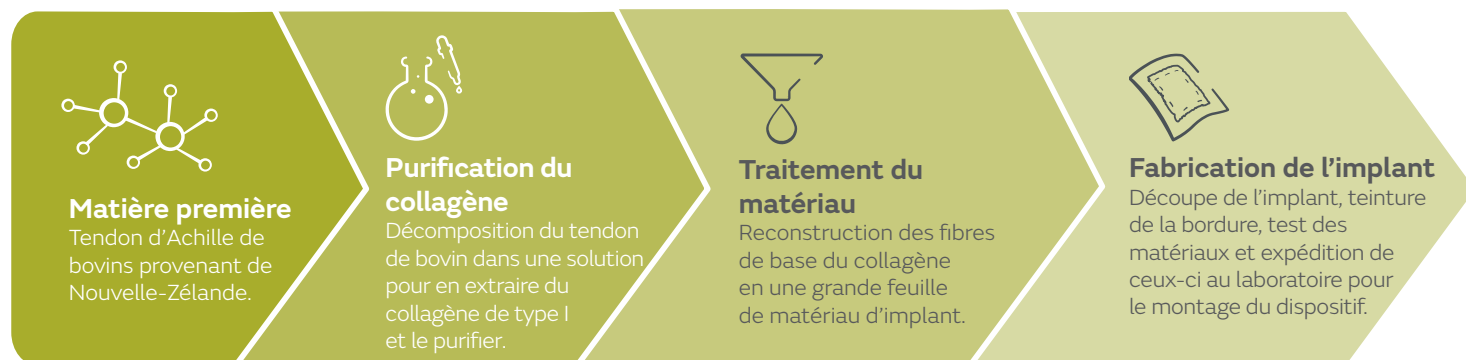Faible ADN résiduel⁷

Comme résultat du processus de purification, l'implant a une teneur en ADN résiduel minimale.

Porosité élevée

À l'état hydraté, l'implant poreux gonfle et sa taille augmente, ce qui permet l'intégration de vaisseaux sanguins, la prolifération de fibroblastes et la formation de nouveau collagène.^{3,8}

Processus de fabrication de l'implant bioinductif REGENETEN



* Échantillonnage sur biopsie humaine (n = 1) et *in vivo*

REGENETEN[®], implant bio-inductif. **Destination** : traitement et protection des lésions aux tendons de la coiffe des rotateurs sans perte importante de tissu tendineux. Classe III. **Organisme notifié** : BSI n°2797 **Mandataire** : Smith & Nephew Orthopaedics GmbH - Tuttlingen – Allemagne. **Veillez lire attentivement les instructions figurant dans la notice d'utilisation qui accompagne ce dispositif médical.**

En savoir plus sur smith-nephew.com/france

Distributeur en France :
Smith & Nephew, S.A.S.
40/52 Boulevard du Parc
92200 NEUILLY-SUR-SEINE
France
T+33(0) 800 111 220
F+33(0) 1 46 41 24 11

www.smith-nephew.com/france
Smith & Nephew, S.A.S. Société
par Actions Simplifiée au capital
de 3.366.150 euros -
577 150 840 R.C.S. Nanterre

«Marque de commerce de Smith & Nephew.
©2020 Smith & Nephew. Tous droits réservés.
Imprimé en France. 25350-fr V1 07/20
S21-011

Références

1. Bokor DJ, Sonnabend D, Deady L, et al. Evidence of healing of partial-thickness rotator cuff tears following arthroscopic augmentation with a collagen implant: a 2-year MRI follow-up. *Muscles, Ligaments Tendons J* 2016;6(1):16-25. 2. Schlegel TF, Abrams JS, Bushnell BD, Brock JL, Ho CP. Radiologic and clinical evaluation of a bioabsorbable collagen implant to treat partial-thickness tears: a prospective multicenter study. *J Shoulder Elbow Surg*. 2018 27(2):242-251. 3. Van Kampen C, Arnoczky S, Parks P, et al. Tissue-engineered augmentation of a rotator cuff tendon using a reconstituted collagen scaffold: a histological evaluation in sheep. *Muscles Ligaments Tendons J*. 2013;3(3):229-235. 4. Bokor DJ, Sonnabend DH, Deady L, et al. Healing of partial-thickness rotator cuff tears following arthroscopic augmentation with a highly porous collagen implant: a 5-year clinical and MRI follow-up. *Muscles, Ligaments Tendons J* 2019;9(3):338-347. 5. McElvany MD, McGoldrick E, Gee AO, Neradilek MB, Matsen FA, 3rd. Rotator cuff repair: published evidence on factors associated with repair integrity and clinical outcome. *Am J Sports Med*. 2015;43(2):491-500. 6. Bokor DJ, Sonnabend D, Deady L, et al. Preliminary investigation of a biological augmentation of rotator cuff repairs using a collagen implant: a 2-year MRI follow-up. *Muscles, Ligaments Tendons J* 2015;5(3):144-150. 7. Smith + Nephew 2020 REGENETEN Collagen Implant Physical Characteristics. Internal Report 8. Arnoczky SP, Bishai SK, Schofield B, et al. Histologic Evaluation of Biopsy Specimens Obtained After Rotator Cuff Repair Augmented With a Highly Porous Collagen Implant. *Arthroscopy*. 2017;33(2):278-283.